3. 落下傘で古都の痛みのかかりつけ医となり過ごす日々

井福正貴
井福ペインクリニック

はじめに

筆者が京都の老舗和菓子店の娘である妻の地元に33歳で落下傘開業した経緯は以前の同誌の施設紹介の記事[1]で書かせていただいたが，それから早11年となる．まだネイティブ京都人とは程遠い京都弁の元九州男児であるが，古都の町医者としての日々について書かせていただく．

1．開業当時の苦労と現在

2013年に首都（東京）から古都（京都）へ落下傘で開業した当初は来院患者さんの数が1日1桁は当たり前で，午後はゼロの日もあり，新規患者さんが来るのを毎朝祈っていたのは忘れられない．半年ほどで医院収支は黒字化したものの，十分な生活費等が安定したのはもっと先であった．

現在は完全予約制で1日40名ほどの患者さんが来院され，20件ほどX線透視下ブロックを行い（当院では腰部硬膜外ブロックも透視下で行っている），京都の痛みのかかりつけ医としての日々を過ごしている．

2．ぼっち開業医の苦労話

落下傘での個人開業なので診療を代わってもらえる先生はおらず，小生に何かあれば当院は当然休診となる．コロナ禍でも幸いコロナ罹患休診は免れたが，同期間に一度マンションの階段で足を踏み外し，10段下に転落．頭部を受傷し初めて救急搬送された（朝の出勤前に両手にごみ袋や段ボールを抱えて駆け下りていた際の惨事であった）．搬送先の病院で頭部CTを撮影し，麻酔科志望の研修医に頭部を8針縫ってもらい，問題ないことが確認されたため，その20分後に手術帽をかぶり，当院で予約患者さんに神経根ブロックを打つことから診療を開始し，その日も1日診療を完遂した．

このようにいまだ病欠はゼロだが，いつかは起こる院長不在対策は手つかずのままで過

（ペインクリニック 2025：46：21-5）

〈Special Article〉 From a pain clinic practitioner：the 3rd version
Days spent as a family doctor of pain in the ancient capital with a parachute
Masataka Ifuku
Ifuku Pain Clinic

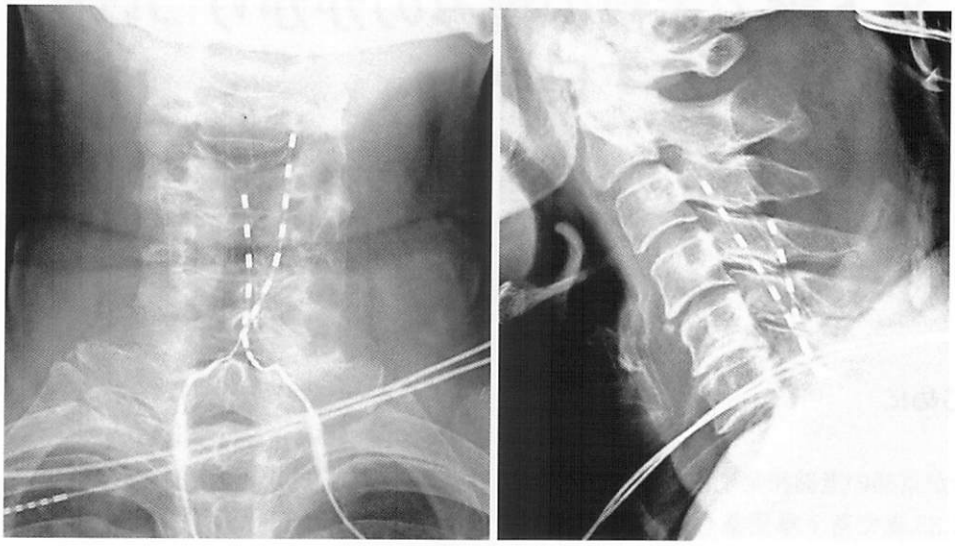

図１　72歳女性，右C5領域帯状疱疹後神経痛
他院で頸部神経根ブロックを受けるも効果なく，発症から３カ月以上経過した状況で脊髄刺激リード挿入し２週間刺激し，リード抜去後も疼痛軽減と疼痛範囲の縮小が得られ，内服薬のみで疼痛自制内となった．

ごす日々である．

３．個人開業医のインターベンション治療

ペインクリニックの開業医は，誰しも大学病院などでペインクリニックのインターベンション治療の研鑽を積む．小生も順天堂大学病院で井関教授をはじめ先輩先生方から，神経ブロックをはじめとしたさまざまなインターベンション治療を学ばせていただいた．

開業当初は神経ブロックのみであったが，近隣の医療機関と連携し，2018年より脊髄刺激療法を開始し，年間数件ではあるものの難治性疼痛の患者さんの治療に貢献している．また最近では，亜急性期の難治性帯状疱疹関連痛に対して1〜2週間程度のリード挿入刺激を行い，痛みの慢性化防止に効果を実感している（**図1**）．

また，大学病院で行っていた硬膜外腔内視鏡下癒着剥離術（エピドラスコピー）の経験から，Raczカテーテルによる硬膜外腔癒着剥離術を行っている．同治療を始めたのは，先駆け的な存在である松本富吉先生が保険収載前に行ったFBSS(failed back surgery syndrome）の患者さんが当院に来院され，「効果があったので再度受けたいが松本ペインクリニックが閉院したためこちらでお願いしたい」との希望があったのがきっかけである．この患者さんに施術し効果が得られたのを経験した後も，透視下でのブロック時の硬膜外腔造影で癒着が確認されることも多いことから，現在は同手術を月に10件程度外来で行っている．

当院では通常21Gのスプリングカテーテルを用いているが，術後などの癒着が強い場合

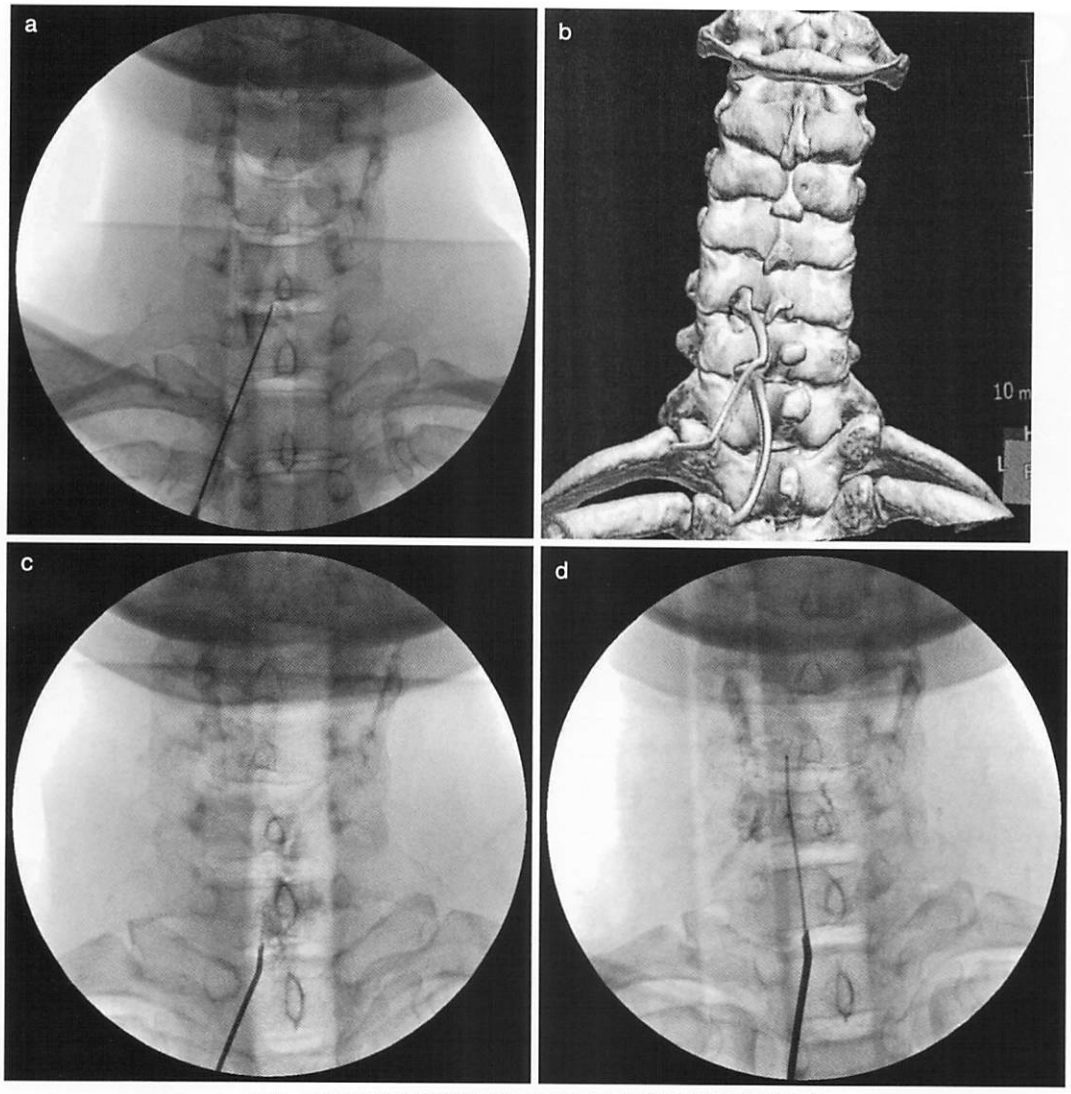

図2　頸椎内視鏡術後遷延痛に対する硬膜外腔癒着剥離術

a：内視鏡術前はC5/6，6/7左のヘルニアで硬膜外ブロックでの造影は良好.
b：内視鏡術後でC6/7のドレーン抜去後に左頸肩腕痛が再燃・悪化.
c：C6/7左側の硬膜外腔は造影ができず，21Gのカテーテルでは剥離不可.
d：19Gのカテーテルでは癒着部位への挿入・剥離は成功し，術後痛みは軽減.

は，より太く曲がりにくい19Gのカテーテルを用いることもある（**図2**）.

19Gのカテーテルは先端が丸い形状のため，硬膜外腔のスリーブ（sleeve）に引っかけて，しならせ，曲がっている部分（bending）でadhesiolysis（癒着剥離術）する，小生が勝手に呼称するBending Adhesiolysis Technic（BAT）（**図3**）という手技では，高

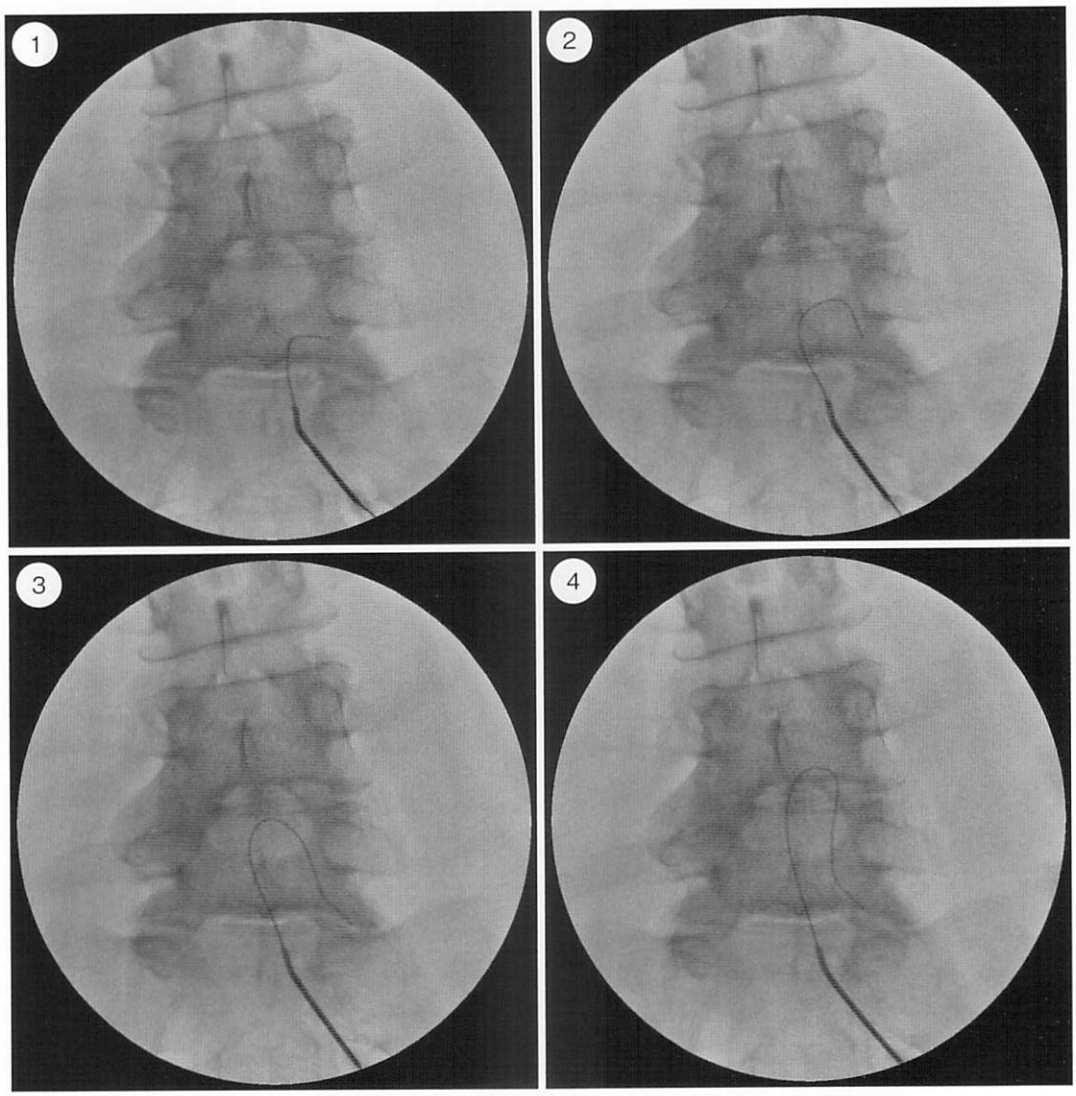

図３　L4/5 左椎間板ヘルニア内視鏡術後から９年持続する右腰痛の症例

強固な硬膜外腔癒着に対しての 19 G の Racz カテーテルをバント（Bending Adhesiolysis Technic：BAT）にて剥離を行い，術後は疼痛は著明に軽減した．

度な癒着にも一定の剥離効果があり，剥離術後の硬膜外ブロックは多くが術前より高い効果が得られるようになっている．

これまでの経験から効果が得られやすい疾患や病態の傾向の知見を深めつつ，カテーテルの癒着剥離技術についても向上を図る日々である．

おわりに

大学病院時代は日々の診療はもちろん，臨床研究に学会発表と論文執筆に加え，後輩医師の指導や外来医長業務など，時間のゆとりはなく，「開業したら臨床診療だけになるし，故 宮崎東洋先生から「一緒にゴルフをしよう！」と頂いたゴルフクラブで，京都の細川先生や上野先生をはじめ，ゴルフ愛好家先生方とラウンドを楽しもうかな～」などと淡い夢を見ていたが，実際は土日も子育てとともに休日出勤し，クリニック掃除やカルテ書きに追われるひとりブラック自営業者の状態で，「せめて子育てを卒業したら……」とロッカー上に祀ってあるゴルフクラブを眺めながら，京都の痛みのかかりつけ医として過ごす日々である．

文 献

1）井福正貴：施設紹介　井福ペインクリニック．ペインクリニック 2014：35：817-20

*　　*　　*